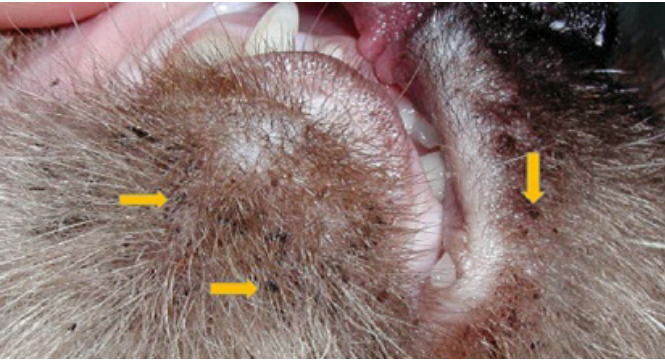

KEDİ AKNESİ NEDİR?

Kedi aknesi, kedilerin çene ve ağız çevresinde siyah noktalar veya sivilce benzeri lezyonlar olarak ortaya çıkan bir deri hastalığıdır. Bu durum, kedilerin çene bölgesindeki yağ bezlerinin fazla sebum üretmesi sonucu oluşur. Çeşitli nedenler etken olabilir. Bazı nedenler arasında stres, hijyen eksikliği, plastik mama ve su kaplarının kullanımı, hormonal dengesizlikler ve bağışıklık sistemi zayıflığı yer alır.



Resim 1. Çene aknesi olan kedi (Sheila Torres, Minnesota University, Small Animal Dermatology for Technician and Nurses)

Asemptomatik komedonlar (siyah noktalar) ikincil olarak enfekte olursa furunkuloz ve selülit gelişebilir. Ciddi vakalarda etkilenen cilt ödemli, kalınlaşmış, kistik ve yaralı hale gelebilir.

KEDİ AKNESİ TANISI

Kedi aknesi tanısı genellikle veteriner hekimler tarafından fiziksel muayene ile konur. Lezyonlar veteriner hekim tarafından incelenir. Kedinin sağlık geçmişi ve mevcut semptomları hakkında bilgi edinilir. Bu bilgi kedinin diğer deri hastalıklarından ayırt edilmesine yardımcı olabilir.

Gerekirse, dermatolojik sorunların altında yatan diğer olası nedenleri (örneğin paraziter veya mantar enfeksiyonları) elimine etmek için deri kazıntısı alınarak mikroskop altında inceleme yapılabilir.

TEDAVİ VE PROGNOZ

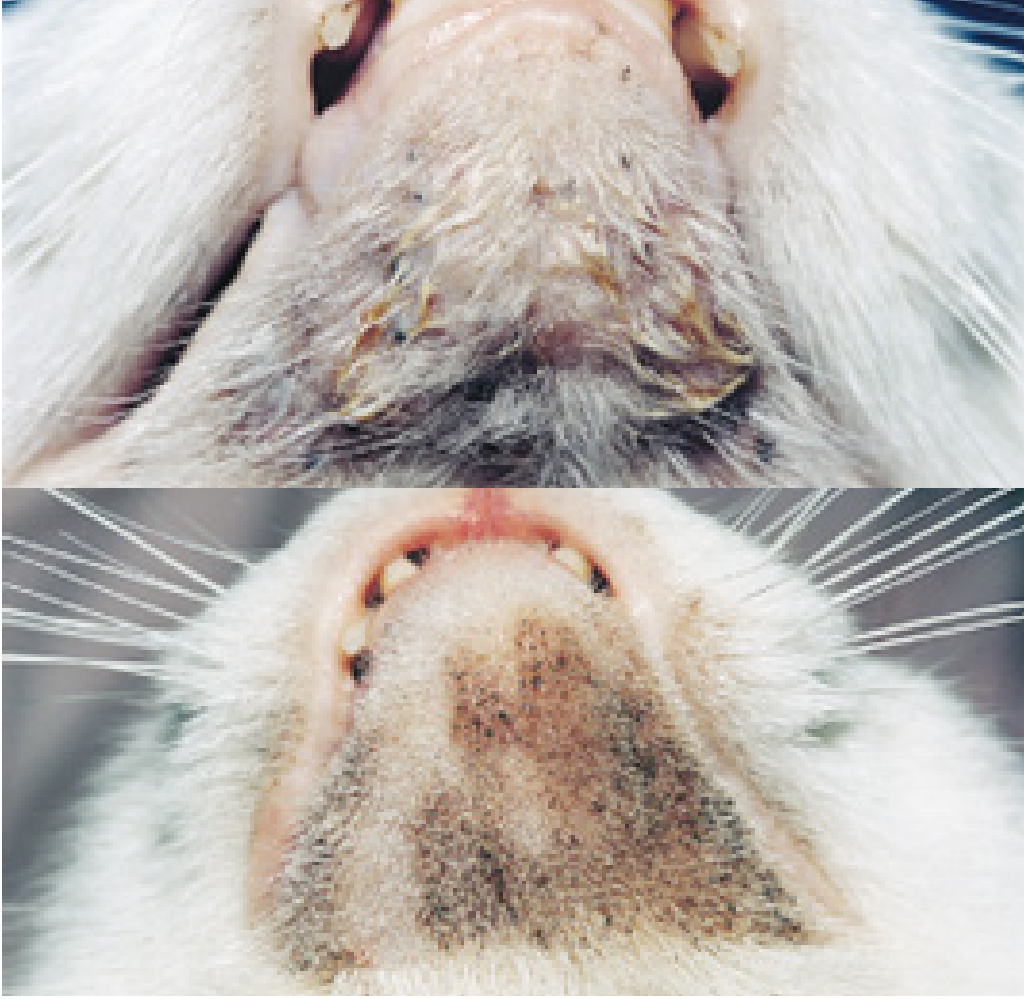
Lezyonların etrafında tüyler traş edilmelidir. Anti-septik sprey ile bölge temizlenmelidir. Lezyonlar iyileşene kadar 2 günde bir benzoil peroksit, kükürt salisilik asit veya etil laktat içeren şampuan ile bölge yıkanmalıdır. Sık sık bölge temizliği tedavinin nükslerini önlemek için oldukça önemli bir adımdır.

Herhangi bir ikincil bakteriyel enfeksiyon, en az 2 ila 3 hafta boyunca uygun sistemik antibiyotik ile tedavi edilmelidir.

1 ila 3 günde bir veya gerektiğinde kullanıldığında etkili olabilecek alternatif topikal ürünler şunlardır:

- Mupirosin merhem veya krem
- %2,5 benzoil peroksit jel (bazı kedilerde tahriş edici olabilir)
- %0,01 ila %0,025 tretinoin krem veya losyon
- %0,75 metronidazol jel
- Klindamisin, eritromisin veya tetrasiklin içeren topikaller.

Şiddetli vakalarda A vitamini tedavisi de uygulanabilir. Yaşam boyu semptomatik tedavi genellikle kontrol için gereklidir. İkincil enfeksiyon meydana gelmediği sürece hayvanın yaşam kalitesini etkilemeyen kozmetik bir hastalıktır.



Resim 2. Yetişkin bir kedide nemli, drene papüler lezyonlar, furunkuloz ve selülit. Dokunun şişmesine ve eksudasyonuna neden olan kedi aknesi. Resim 3: Tıraş edilmiş bölge (Resim 2 ve 3 Kaynak: Hnilica ve Patterson, 2017 ss: 383).



Resim 4. Bölge temizliği sonrası topikal mupirosin merhem ile tedavi sonrası görüntü (Hnilica ve Patterson, 2017 ss: 383).

Kaynakça:

Hnilica, K. A., Patterson, A. P. (2017). Small animal dermatology, a color atlas and therapeutic guide, Elsevier

**VETERİNER TEKNİKERİ
BESTE SİĞİRCİ**

